(Aus der dermatologischen Klinik der Universität Basel.
[Prof. *Br. Bloch.*])

Beitrag zur Lehre vom Boeckschen Sarkoid.

Inaugural-Dissertation

zur

Erlangung der Doktorwürde

der

Hohen Medizinischen Fakultät der Universität Basel

vorgelegt von

Charles Plancherel
med. pract. aus Bussy (Fribourg).

ACAD. LUGD. BAT. BIBL.

(Hierzu 2 Tafeln.)

BERLIN 1914
VERLAG VON S. KARGER
KARLSTRASSE 15.

Von der medizinischen Fakultät Basel genehmigt
auf Antrag von Professor *Br. Bloch.*

Sonder-Abdruck aus Dermatologische Zeitschrift Bd. XXI.

Dem Andenken meines Vaters.

Meiner lieben Mutter.

Digitized by the Internet Archive
in 2026

https://archive.org/details/IA41546707_0045

Einleitung.

Zu den klinisch und histologisch interessantesten, mit Tuberkulose in ätiologische Beziehung gebrachten Krankheiten der Haut, gehört unstreitig das von *Boeck* im Jahre 1889 aufgestellte Krankheitsbild des sogenannten *multiplen benignen Hautsarkoids* oder *benignen Miliarlupoids*. Unter diesen Begriff faßte *Boeck* multiple, besonders im Gesicht, aber auch reichlich am übrigen Körper auftretende und sehr langsam sich entwickelnde kutane und subkutane Tumoren von verschiedener Größe, die histologisch einen sehr charakteristischen Bau: scharf abgesetzte Knoten und Stränge aus Epitheloidzellen, untermischt mit Lymphozyten und Riesenzellen, aufweisen, und als deren Ursache er eine irgendwie geartete Einwirkung des Tuberkelbazillus annimmt.

Seit den ersten Veröffentlichungen *Boecks* hat sich das Interesse der Forscher, wie das schon die relativ große Zahl von Publikationen über die immerhin doch seltene Dermatose beweist, vielfach mit dem eigentümlichen Krankheitsbild des Miliarlupoids beschäftigt. Das ursprüngliche Krankheitsbild ist — allerdings nicht immer zum Vorteil der Klarheit — erweitert, die klinischen und histopathologischen Daten nach allen Richtungen hin präzisiert worden. Aber über die nosologische und ätiologische Stellung der Krankheit ist heute noch — das betont auch *Lewandowsky* in seiner neuesten kritischen Übersicht über die Hauttuberkulose — keine Einigkeit erzielt.

Die wichtigsten Beiträge zur Kenntnis der uns hier beschäftigenden Krankheit verdanken wir *Darier*. Er hat nicht nur durch eigene Beobachtungen das Tatsachenmaterial wesentlich vermehrt und die wichtige Gruppe der *subkutanen Sarkoide* aufgestellt, sondern das ganze bis 1909 vorliegende Tatsachenmaterial. ca. 35 Fälle, in seinem vorzüglichen Referat auf dem Budapester Kongreß gesichtet und in klarer Weise geordnet.

Wir müssen nach diesem Autor *zwei Typen* der Krankheit unterscheiden, das eigentliche multiple benigne miliare Hautsarkoid oder Lupoid von *Boeck* und die subkutanen Sarkoide von *Darier-Roussy*. Die erste Gruppe zerfällt wieder in drei Unterformen, die tuberöse oder großknotige, die papulöse oder kleinknotige und die diffus infiltrierende Form, welche rein oder gemischt vorkommen können. Die zweite, von *Darier* selbst zuerst beschriebene Gruppe ist die viel seltenere; sie ist charakterisiert durch multiple subkutane Knoten mit symmetrischer Verteilung am Rumpf, die aus epitheloiden Bindegewebszellen und aus Riesenzellen bestehen, also histologisch einen ganz ähnlichen Bau aufweisen wie der ursprüngliche *Boeck*sche Typus.

Den dritten Typus *Dariers*, das dem Erythema induratum nahestehende Sarkoid (sarcoides noueuses et nodulaires des membres) möchten wir, in Uebereinstimmung mit *Lewandowsky*, für eine Abart des tuberkulösen Erythema induratum ansehen.

Seit der zusammenfassenden monographischen Darstellung *Dariers* hat sich das über das *Boeck*sche Sarkoid publizierte Material erheblich vermehrt, und es sind dadurch dem früheren Krankheitsbild neben der Bestätigung der von *Boeck* und *Darier* gezogenen Grundlinien neue Züge hinzugefügt worden. Es sei mir gestattet, zunächst die seither publizierten, mir in der Literatur zugänglichen Fälle kurz zu analysieren.

Kren und *Weidenfeld* veröffentlichen 2 Fälle, bei denen es sich um große, teils isolierte, teils durch Konfluieren in Plaques angeordnete Effloreszenzen handelt, deren bläulichrote Peripherie erhaben ist und deren Zentrum eine leichte Einsenkung und an mancher Stelle Narbenbildung aufweist. Solche Herde finden sich am Gesicht und an beiden Armen. Die histologische Untersuchung zeigt, daß es sich um Infiltrationsherde, gleich unter der Epidermis handelt, die ineinanderfließen und gegen die Subcutis nicht scharf begrenzt sind. Die Blutgefäße, besonders die Venen des subpapillären Gefäßstratum sind so stark dilatiert, daß sie mitunter einem Angiom ähnlich sehen. Die Infiltrate setzen sich aus den bei dieser Krankheit gewöhnlichen Elementen zusammen; nur fehlen Riesenzellen vom *Langhans*schen Typus. Auf Alttuberkulin-Injektionen haben die 2 Patienten eine leichte Allgemeinreaktion, aber keine lokale Reaktion gezeigt. Es ist zu bemerken, daß einer der Kranken tuberkulöse Antezedenzien und bereits Zeichen einer bestehenden Apicitis chronica bilateralis und eine Pleuritis chronica aufwies.

Urban beschreibt den Fall eines 13 jährigen Kindes, dessen Gesicht von einem handtellergroßen, intensiv roten, scharf abgegrenzten Herde affiziert ist. Die Farbe des Infiltrates ist dunkelrosa, mit einem leichten Stich ins Bläuliche. Mit der Unterlage ist der Tumor nicht verwachsen. Die mikroskopische Untersuchung des exzidierten Hautstückes zeigt, daß es sich um ein dichtes Infiltrat des Unterzellgewebes und des Coriums handelt

und daß dieses Infiltrat vorwiegend aus Zellen von epitheloidem Charakter besteht. Einzelne Herde enthalten zahlreiche *Langhans*sche Riesenzellen. An den Gefäßen findet sich eine mehr oder weniger ausgesprochene Endarteritis, welche stellenweise zu erheblicher Verdickung der Gefäßwände geführt hat. Es wurden steigende Alttuberkulindosen eingespritzt, ohne jede lokale oder Allgemeinreaktion.

Der Fall *Pohlmann* betraf eine blühend aussehende Frau von 25 Jahren, deren Miliarlupoid sich am Gesicht, an der Streckseite der beiden Oberarme, am Rücken und an den Nates ausbreitete. Die knotigen Tumoren sind bis haselnuß- und taubeneigroß, zum Teil mit der Hautoberfläche, die dann eine livid rote Färbung annimmt, verwachsen, zum Teil unter der Haut gut verschieblich. Die Veränderungen sitzen mikroskopisch in den tiefen Schichten der Cutis und in der Subcutis. Der Papillarkörper ist intakt, das Stratum reticulare stark auseinandergedrängt durch Infiltrate, welche aus epitheloiden und Rundzellen bestehen. Plasma und Riesenzellen fehlen. Nur in den tiefen Schichten sind die Gefäße durch Granulationsgewebe oder durch das proliferierte Endothel verstopft. Die diagnostische Tuberkulinprobe fällt negativ aus. *Pohlmann* meint, daß das bisher sogenannte multiple benigne Sarkoid *Boecks* keine selbständige, sondern eine mit Lupus pernio und Erythema induratum Bazin identische Erkrankung sei. Er meint ferner, daß die für die Erkrankung als charakteristisch betrachtete Benignität der Granulomherde dahin einzuschränken sei, daß es gelegentlich nicht nur zur Dislozierung, sondern zur völligen Zerstörung gesunden benachbarten Gewebes kommen kann.

In dem Fall *Bering* erscheinen mir folgende Punkte als besonders erwähnenswert: Dem Exanthem geht eine Schwellung der Parotisgegend voraus. Auch die beiden Submaxillarisdrüsen sind stark vergrößert. Nach Beginn der Krankheit wurden die Zähne förmlich weich, bröckelten in Stücken ab. Die extirpierte Submaxillarisdrüse ergibt mikroskopisch tuberkulöse Veränderungen; es wurde aber vergeblich nach Tuberkelbazillen und *Much*schen Granulis gefahndet. Ebenso negativ verliefen die Meerschweinchenimpfungen. Morphologisch sind an dem Exanthem 2 Arten von Effloreszenzen zu unterscheiden — diffuse Infiltrate und Knoten. Das Lupoid ist an den Armen und Beinen lokalisiert. Mit dem Zurückgehen der Infiltrate erkrankt zuerst das linke, dann das rechte Auge an einer Iridocyklitis tuberculosa.

Galewsky berichtet über einen Fall von benignem Miliarlupoid im Gesicht. Histologisch wurde dieser Fall nicht untersucht.

Der Fall, den *Nobl* beschreibt, zeigt folgendes Bild: Dicht gruppierte, mäßig vorspringende, rötlichbraune Knötchen und kaum erhabene, leicht infiltrierte, gelbbraune, dispers eingestreute, bis hirsekorngroße Fleckchen, die beim Glasdruck als zirkumskripte, tief sitzende miliare Foci zu erkennen sind. Die marginale Transparenz der Herde erinnert an die Beschaffenheit der Leprome.

Die histologische Untersuchung ergibt das typische Bild des benignen Miliarlupoids, kein Anzeichen von Zerfall, von käsiger Degeneration oder Homogenisierung. *Nobl* bezeichnet seinen Fall als *Granuloma nodulare et confluens* (Typus Boeck).

Zum erstenmal wird in dem Fall von *Wolfheim* zugleich mit dem gewöhnlichen Sitz des Sarkoids die Fußsohle als Lokalisation angegeben.

Die Morphologie der Effloreszenzen stimmt überein mit denen des typischen Sarkoids Boek. Die Cutis ist der Sitz des Neoplasmas. Das Infiltrat besteht aus epitheloidartigen und Plasmazellen, ist sehr arm an leukozytären Elementen, enthält keine Riesenzellen. Die Bildung und das Wachstum der Knötchen geht von den Gefäßen aus.

Als typischen Fall von *Boeck*scher Krankheit (großknotige und infiltrierende Form), beschreibt *Unna jun.* einen Fall mit symmetrischer Verteilung der Effloreszenzen. Es sind Gesicht, Hals, Knie, Gesäß, Ferse und Hände befallen. Aus den klinischen Daten dieses Falles führen wir an, daß der 34jährige Patient (wie schon der von *Bering*) an einer Iritis tuberculosa litt. Die Effloreszenzen treten plötzlich ohne Schmerzen auf. Es sind rote Flecke, die sich zu bohnen- bis markstückgroßen, blauvioletten unter der Haut gelegenen Knoten entwickeln. Aus dem histologischen Befund sei die Beteiligung der Blutgefäße erwähnt; einige sind stark erweitert, andere endarteritisch verschlossen; die Venen zeigen alle Grade der Entzündung bis zum Verschluß ihrer Lumina. *Unna* ist der erste nach *Winkler*, der an einzelnen Stellen eine leichte Verkäsung innerhalb der Infiltrationsherde gesehen hat.

Stümpke beschreibt einen Fall von *Boeck*schem Sarkoid bei ausgedehnter Tuberkulose der Lungen, Knochen, Lymphdrüsen und des Darmes. Die 26jährige Patientin bekam ihren Hautausschlag ungefähr zu der Zeit, wo die Darmbeschwerden auftraten, 10 Jahre vor dem Spitaleintritt. Die Beine wurden zuerst befallen, dann wurden die Arme und vereinzelte Stellen des Stammes ergriffen. Der Ausschlag ist verschiedentlich fast ganz zurückgegangen, aber immer nach kurzem Intervall wieder ausgebrochen. Bemerkenswert ist noch die Angabe der Patientin, daß der Ausschlag im Anschluß an eine Salvarsaninjektion sich fast über den ganzen Körper ausgedehnt hat. Das Exanthem besteht aus erbsengroßen, derben Papeln von hellbräunlichroter Farbe. Histologisch findet sich ein diffuser Infiltrationsprozeß in der Cutis. Die Gefäße der Papillarschicht sind durchweg erweitert und ihre Zahl vermehrt. Von Interesse ist in dem Fall, neben der allgemeinen Reaktion auf Tuberkulineinspritzung, die deutliche lokale Reaktion des Exanthems. Nach einer Einspritzung von $^1/_{10}$ mg Tuberkulin werden die Effloreszenzen röter und Sitz eines starken Juckreizes; nach weiteren, kleinen therapeutischen Dosen waren eine Exazerbation des Exanthems und ein stärkeres Hervortreten der Effloreszenzen bemerkbar. Nach der 4. Dosis von $^1/_{50}$ mg Alttuberkulin traten plötzlich stürmische Erscheinungen von seiten beider Augen auf: Am Rande beider Corneae traten flache Ulzerationen auf; die Konjunktiven waren stark entzündet. Der Prozeß wird von den Ophthalmologen als Keratitis und Conjunctivitis ekzematosa aufgefaßt. Ungefähr gleichzeitig mit der Rückbildung des Exanthems trat Verschlimmerung des Lungenprozesses ein, der die Patientin erlag. Tuberkelbazillen waren wiederholt im Sputum nachgewiesen worden. Der Sektionsbefund ergibt: Pleuritis adhaesiva beiderseits; kavernös-nodose Form der chronischen Lungenphtisis; Muskatnußleber; tuberkulöse Ulzera in der Nähe der Ileocoecalklappe. Verkäsung der Bronchial- und Mesenterialdrüsen. Mikroskopisch findet sich eine beginnende Miliartuberkulose der Leber, Milz und Nieren. Mit exzidierten Hautstückchen wurden in diesem Falle keine Tierversuche gemacht.

Die Beschreibung eines sehr instruktiven Falles von benignem Miliar-

lupoid *Boeck* mit positivem Impfergebnis verdanken wir *Kyrle*. Bei einer 32 jährigen Frau entwickelten sich im Gesicht (Stirnhaargrenze, Nase, Wangen, Kinn, Nacken, an Händen und Knien zahlreiche, aus gelbbraunen lupoiden, spontan sich resolvierenden Knötchen bestehende Herde, die sowohl klinisch als histologisch der *Boeck*schen Beschreibung entsprechen. Injektionen von 1 und 2 mg Alttuberkulin riefen weder lokale noch allgemeine Reaktion hervor. Histologisch setzten sich die Effloreszenzen zusammen aus zu alveolären Bildungen konfluierten Epitheloidzellknötchen mit *Langhans*schen Riesenzellen, während die lymphocytären Elemente an Zahl und Bedeutung ganz zurücktreten. Letzterem Umstande, dem Fehlen einer entzündlichen Zone, mißt *Kyrle* (auch neuerdings wieder — vergleiche Verhandlungen der Deutschen Dermatologischen Gesellschaft Wien 1913) eine ganz besondere, geradezu pathognomische Bedeutung bei. Es kann aber, wie schon *Herxheimer* ausgeführt hat, diesem Umstande durchaus keine solche ausschlaggebende Rolle zukommen, da er in andern ebenfalls sicher zu dem *Boeck*schen Typus gehörigen Fällen (so auch in dem unsrigen) keineswegs so ausgesprochen ist. Viel wichtiger ist zweifellos in der *Kyrle*schen Arbeit die Tatsache, daß von den 4 geimpften Meerschweinchen eines nach 10 Monaten an sicherer Tuberkulose einging, womit, wenigstens für diesen Fall, der strikte Beweis für die tuberkulöse Natur des Leidens erbracht ist.

Einen Fall von subkutanem Sarkoid (Typus *Darier-Roussy*) mit positivem Bazillenbefund hat ganz neuerdings *Volk* mitgeteilt. Er betrifft eine 46 jährige Frau, deren Geschwister und Kinder z. T. an Darm- und Lungentuberkulose litten. Die Tumoren saßen vorzugsweise in der Subcutis der oberen Extremitäten und am Rumpf und bildeten sich z. T. spontan zurück, z. T. kam es (an 3 Stellen) zur Ulceration. Die Patientin litt außerdem an einer Spitzenaffektion und an tuberkulösen Tendovaginitiden. Histologisch erwiesen sie sich als aus Knötchen und Strängen bestehend, an derem Aufbau Lymphozyten, Epitheloid- und Riesenzellen beteiligt waren.

Überimpfung exzidierter Stücke auf Meerschweinchen und Kaninchen ergab ein in Bezug auf Tuberkulose *positives* Resultat. Aus den Drüsen eines Meerschweinchens konnten Tuberkelbazillen vom Typus humanus gezüchtet werden. Ob der Fall *Volks* wirklich als reines Beispiel des *Darier-Roussy*schen Typus aufgefaßt werden kann, erscheint angesichts des Umstandes, daß der Autor selber eine Kombination mit dem Erythema induratum und mit Scrophuloderm annimmt, immerhin als etwas fraglich.

Viel berechtigter ist der Zweifel in Bezug auf die nosologische Stellung in dem Fall, den *Mazziani* als subkutane *Darier*sche Sarkoide beschreibt. Es handelt sich dabei um multiple subkutane Tumoren, die bei einem 24 jährigen Mann (dessen Bruder und Tante an Tuberkulose gestorben waren) im Verlauf eines polyartikulären akuten Gelenkrheumatismus mit visceralen Komplikationen, ziemlich akut aufgetreten waren und welche, wie auch die Polyarthritis selber, auf Salicylpräparate prompt reagierten, während die Tuberkulininjektion (1 mg) negativ verlief. Ebenso negativ fielen auch die *Untersuchung* der Schnitte auf Tuberkulosebazillen und die Tierimpfungen aus. Der Zusammenhang dieser subkutanen Knoten mit der Polyarthritis ist nach der Beschreibung *Mazzianis* unzweifelhaft. Daß sie aber, wie der Autor will, als Sarkoide im Sinne *Dariers* anzusehen sind, kann angesichts des eigentümlichen klinischen Verlaufs und der (trotz Riesen- und Epitheloid-

zellknötchen) Abweichung im histologischen Bild (nekrotische Zone, Wucheratrophie) nicht ohne weiteres bejaht werden.

Neben diesen, hier auszugsweise mitgeteilten, Originalabhandlungen waren uns noch im Referat zugänglich 9 Fälle. Wir sehen dabei ab von dem Fall *Lier*, der uns morphologisch und histologisch zu atypisch erscheint. Von den übrigen seien hier die wichtigsten Punkte erwähnt. *Morawetz* gibt an, in einem Fall von Miliarlupoid Boeck eine Tierimpfung mit positivem Ergebnis ausgeführt zu haben.

Capelli berichtet über einen Fall von subkutanem Sarkoid-Typus Darier-Roussy auf der Crista ilei und der umgebenden Bauchhaut lokalisiert. Das Neoplasma besteht aus Lymphozyten, epitheloiden Zellen, Fibroblasten und zahlreichen Riesenzellen.

Arndt bespricht ein Miliarlupoid von typisch histologischem Bau. Die vorgenommene *Pirquet*sche Reaktion ist positiv ausgefallen.

Halberstädter referiert über einen Fall von *Boeck*schem Sarkoid, der einige Zeit als Lues betrachtet und behandelt wurde. Dem Ausbruch des Exanthems voraus ging eine starke Drüsenschwellung in den Ellenbogen und am Nacken. Positive *von Pirquet*sche Reaktion.

Der Fall *Bogolepow* unterscheidet sich von den andern durch die ungewöhnliche Lokalisation des Sarkoids auf dem Dorsum der Hände und der Finger.

Adamson stellt 3 Fälle von subkutanen Sarkoiden Darier-Roussy vor. Der eine hat auf die Tuberkulininjektion mit einer allgemeinen und lokalen Reaktion geantwortet. Bei dem zweiten Fall war die *v. Pirquet*sche Reaktion stark positiv.

Der Fall *Broers* „Sarcoides noueuses et nodulaires des nembres, Darier" ist insofern interessant, als die Patientin an Peritonealtuberkulose operiert worden war und beiderseitige Iritis durchgemacht hatte.

Unter dem Namen *Angiolupoid* haben *Brocq* und *Pautrier* ganz neuerdings eine Affektion beschrieben, die sie als nächst verwandt mit dem *Boeck*schen Sarkoid erklären. Es handelt sich in allen 6 Beobachtungen stets um langsam sich entwickelnde, flach erhabene, wenig infiltrierte Plaques von rotvioletter Farbe mit deutlichen Teleangiektasien; ihr Sitz ist ausschließlich das Gesicht in der Umgebung der Nasenwurzel. Sämtliche Fälle betreffen Frauen in den vierziger Jahren; fast stets waren sicher tuberkulöse Antezedenzien in der Anamnese vorhanden. Histologisch fanden sich genau dieselben Epitheloid- und Riesenzellenknötchen, wie sie als charakteristisch für das *Boeck*sche Lupoid beschrieben worden. Es wurde eine einzige Inokulation auf ein Meerschweinchen vorgenommen, deren Resultat negativ war.

Die Abweichungen vom eigentlichen *Boeck*schen Sarkoid, speziell von der infiltrativen Form, sind also, das betonen diese Autoren selber, nur geringe; die Ausbildung von Teleangiektasien und die Lokalisation können ganz gewiß nicht als ausschlaggebende Momente ins Gewicht fallen. Wenn sich auch klinisch-diagnostisch die Sonderstellung, die *Brocq* und *Pautrier* dem Angiolupoid zuweisen, als berechtigt erweist, so dürfte diese Dermatose in nosologischer Hinsicht bis auf weiteres als eine Varietät der *Boeck*schen Krankheit aufgefaßt werden.

Es sind also seit der Zusammenfassung *Dariers* (mit Ausschluß des Falles *Lier* und des Angiolupoids) 22 neue Fälle in der Literatur

beschrieben worden: 15 gehören dem Typus *Boeck* an; 7 dem Typus *Darier-Roussy*, unter ihnen 2 Fälle (*Pohlmann-Volk*), die vielleicht dem Typus III *Dariers* (erythema-induratum-ähnliche Fälle) zuzurechnen wären.

Das Alter der Patienten schwankt zwischen 12 und 58 Jahren. Über zwei Drittel (16 Fälle) betreffen Frauen.

Wenn wir die seit *Darier* hinzugekommenen Fälle in Bezug auf die für die *Boeck*sche Dermatose wichtigste Frage — die ätiologische Bedeutung des Tuberkelbazillus für den Krankheitsprozeß — sichten, so ergibt sich dabei folgendes Resultat:

1. *Tuberkulose in der Familie* oder *vorausgegangene Tuberkulose* bei dem Patienten selber:

Familiäre Belastung wird in 4 Fällen (*Nobl*, *Broers*, *Volk*, *Marziani*), tuberkulöse Antezedenzien in 3 Fällen (*Wolfheim*, *Kren-Weidenfeld*, *Stümpke*) angegeben.

2. *Konkomitierende Tuberkulose.*

Bei 9 Patienten wird sie angegeben. Die verschiedenen konkomitierenden Tuberkuloseformen können in folgender Weise angeordnet werden:

Iridocyclitis tuberculosa: 3 Fälle (*Broers*, *Unna*, *Bering*).

Peritonealtuberkulose: 2 Fälle (*Stümpke*, *Broers*).

Lungentuberkulose: 3 Fälle (*Kren*, *Stümpke*, *Volk*).

Schwellung der regionären Lymphdrüsen: 6 Fälle (*Kren*, *Urban*, *Stümpke*, *Wolfheim*, *Galewsky*, *Bering*).

Tendovaginitis tuberculosa: 1 Fall (*Volk*).

Für die Bewertung der unter 2 angeführten Angaben ist als sehr wesentlich folgendes hervorzuheben: Das Beiwort „Tuberkulose" hat hier nicht in allen Fällen einen *ätiologischen Sinn*, z. B. nicht bei der Iridocyclitis tuberkulosa die eben in allen Fällen nur eine klinische Diagnose ist, bei der der Nachweis des Bazillus nie erbracht ist. Genau genommen können wir nur sagen, daß sich das Miliarlupoid *Boecks* offenbar relativ häufig an der Iris lokalisiert und dort klinische Bilder hervorruft, welche von den Ophthalmologen mit der Iridocyclitis tuberculosa identifiziert werden (vgl. weiter unten). Noch mehr gilt das von der Schwellung der regionären Lymphdrüsen, die natürlich ebenso sich einstellen kann, wenn die dazu gehörige Hauterkrankung ätiologisch mit der Tuberkulose nichts zu tun hat.

Es bleiben also schließlich nur mehr 4 Fälle (*Kren*, *Volk*, *Stümpke*, *Broers*) übrig mit sicher bewiesener konkomitierender Tuberkulose. Besondere Erwähnung verdient hier noch der Fall *Stümpke* als der einzige mit Sektion und positivem Ergebnis.

3. Die *probatorische Tuberkulineinspritzung* ist 15 mal angegeben. Es wurde 5 mal eine allgemeine Reaktion (*Adamson, Stümpke, Wolfheim, Bering*) und 2 mal eine lokale Reaktion konstatiert (*Adamson, Stümpke*).

Angabe von positiver *Pirquet*scher Reaktion finden wir in den Fällen *Adamson, Arndt* und *Halberstädter*.

4. *Tierversuche:* 11 Autoren haben Impfungen von exzidierten Hautstückchen auf Meerschweinchen vorgenommen, 9 mit negativem Ergebnis. *Morawetz* berichtet über einen positiven Tierversuch nach intraperitonealer Implantation eines Hautstückchens. Da aber das Meerschweinchen schon 10 Tage nach der Inokulation an verkäsender Organtuberkulose gestorben sein soll, so halten wir hier eine zufällige, vorherige spontane tuberkulöse Erkrankung nicht für ausgeschlossen. Als beweisend positiv können nur angesehen werden die Impfversuche in den Fällen *Kyrle* (*Boeck*scher-) und *Volk* (*Darier*scher Typus), von welchen der erstere für den Nachweis der tuberkulöse Natur des Miliarlupoids wichtiger erscheint, weil bei ihm die Möglichkeit wegfällt, daß die Tuberkelbazillen eventuell aus andersartigen Tuberkuloseherden (Skrofuloderm und Lungentuberkulose im Falle *Volk*) zufällig in die Sarkoideffloreszenzen verschleppt worden sind. Das späte Angehen der Meerschweinchentuberkulose im Fall *Kyrle* (10 Monate post Inoculationen) spricht für eine geringe Virulenz der Bazillen.

5. *Bazillen im Schnitt und im Ausstrich:* Es wurde von 10 Autoren auf Tuberkelbazillen im Schnitt und von 4 (*Pohlmann, Bering, Kyrle* und *Marziani*) auf *Much*sche Granula untersucht: das Ergebnis war stets ein negatives.

Ich gehe nun zur Darstellung meines eigenen Falles (der von *Bloch* bereits in der Sitzung des schweiz. ärztlichen Zentralvereins, Juni 1912, demonstriert worden ist) über.

Krankengeschichte.

Anamnese: J. C., 27 Jahre alt, Landwirt.

Vater war lungenkrank und starb an Apoplexie mit 60 Jahren.

Mutter seit 6 Jahren gelähmt.

5 Geschwister leben und sind gesund.

2 Schwestern sind an Miliartuberkulose gestorben (laut Angaben des behandelnden Arztes Dr. *Hartmann*).

Patient ist bis 1911, wo er Diphtherie durchgemacht hat, nie krank gewesen.

Vom 15. I.—5. III. 1912 war C. in hiesigem Augenspital, wegen einer Erkrankung des rechten Auges, auf die wir später zurückkommen werden.

Die *Hauterkrankung* hat vor 6 Jahren mit einem fünffrankstückgroßen roten Fleck am rechten Oberschenkel, 20 cm oberhalb des Knies, angefangen.

Dieser Fleck ging zurück unter Hinterlassung einer leicht gelbbräunlichen Pigmentation, die jetzt noch zu sehen ist. Nach Ablauf der Diphtherie trat eine rapide Verschlimmerung des Hautleidens ein. Es erschienen massenhaft stecknadelkopf- bis linsengroße rote Effloreszenzen, die in kurzer Zeit große Gebiete an beiden Ober- und Unterschenkeln und am

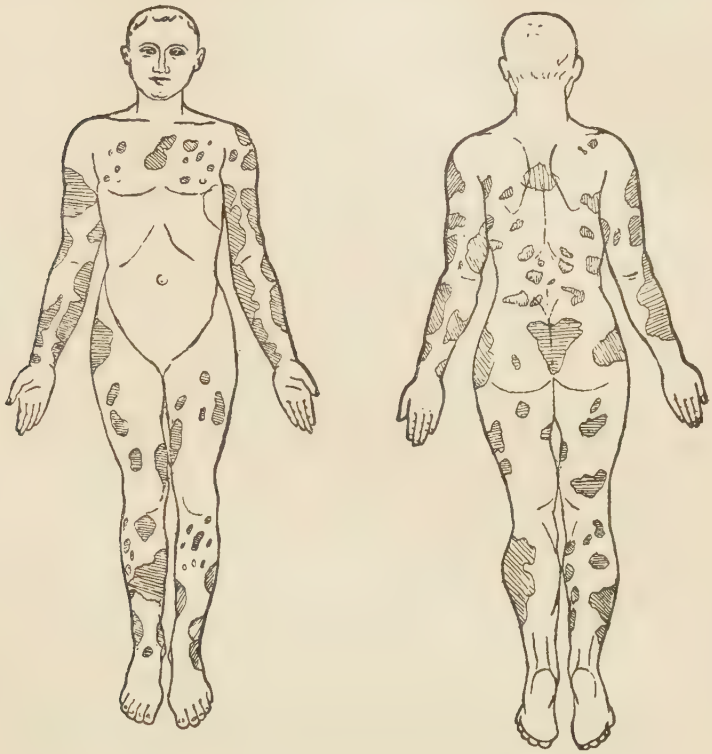

Fig. 1.

Rücken bedeckten. Seither ist der Zustand fast ein stationärer geblieben. Subjektive Symptome seitens seiner Hautaffektion hat der Kranke nie bemerkt.

Hautstatus: Kopf: Der behaarte Kopf zeigt reichliche Schuppung, sonst o. B.

Gesichtshaut vollständig normal.

Ganz auffallende Veränderungen finden sich an den Extremitäten, besonders an den Armen und an den unteren Partien des Rückens. Die Veränderungen repräsentieren sich schon von weitem als unregelmäßige, manchmal bizarr geformte landkartenartige Flecke und Plaques von den verschiedensten Größen und z. T. ganz unregelmäßiger Verteilung. Diese Herde fallen besonders durch ihre von der normalen Haut abweichende Färbung auf. Sie sind gelbbraun bis braunrot, z. T. auch hellbraun oder durch anhaftende Schüppchen etwas bläulichweiß schimmernd. Zum größten Teil sind die Flecken sehr scharf begrenzt. Manche Herde scheinen über das

Niveau der Haut etwas erhaben und fühlen sich auch deutlich infiltriert an. Andere sind aber eingesunken, stellen nur eine leicht atrophische, braun pigmentierte Hautstelle dar. Infolge der eigentümlich fleckigen Verteilung, durch Abwechslung von heller normaler Haut mit den braunen oder zyanotisch-braunen Herden, erinnert die Hautdecke, besonders an den Extremitäten, etwas an ein Leopardenfell. Die Verteilung der Herde über die Körperoberfläche erhellt am besten aus den beistehenden Figuren.

Brust: Auf der Brust findet sich eine zusammenhängende Kette von Herden, welche von der einen Achsel zur anderen ziehen. Sie setzen sich zusammen aus stecknadelkopf- bis linsengroßen flachen Knötchen, die isoliert oder auch hie und da in Gruppen stehen.

Sie sind von braunroter Farbe mit einem deutlichen Stich ins Gelbrote und in die Haut wie eingesprengt, auf der Oberfläche von einem leicht schuppenden, dünnen, durchscheinenden Häutchen bedeckt. Dem Sondendruck gegenüber erweisen sie sich als äußerst morsch; bei leichtestem Druck bricht die Sonde in die Knötchen ein, und es entsteht sofort eine starke Blutung, so daß die Knötchen nun blaurot suffundiert erscheinen und infolge des Extravasates stärker prominieren als vorher. Die Ähnlichkeit dieser Knötchen mit den typischen Knötchen des Lupus vulgaris ist eine sehr große; sie haben aber eine mehr ins Rötliche spielende Farbe als diese und bluten noch sehr viel leichter und reichlicher; manchmal bemerkt man, besonders bei Lupenbetrachtung, ganz feine teleangiektatische Gefäßchen und Linien, welche diese Knötchen durchziehen. Diese Knötchen oder vielmehr maculae stehen nun entweder ganz regellos zerstreut in großer Zahl, oder sie bilden durch Gruppierung und Konfluenz größere, ebenfalls unregelmäßige Herde, ohne bestimmte Anordnung, das Hautniveau kaum überragend, von weicher Konsistenz. An einigen Stellen finden sich statt der Knötchen narbig atrophische Grübchen; an anderen deutliche Venektasien. Ähnliche Herde von größerer Ausdehnung finden sich unterhalb der beiden Achselhöhlen. Nahe gegen die Mittellinie zu zeigen sich auf der rechten Brusthälfte Herde von anderer Beschaffenheit: Es sind unregelmäßig gegenüber der umgebenden Haut prominierende hellbräunlich-rote, spiegelnde, polygonale, flache Papelchen, so daß die Oberfläche unregelmäßig höckerig, manchmal wie lichenifiziert erscheint. Bei Glasdruck sieht man hier nur mehr eine diffuse bräunliche Färbung der Haut, keine in die Haut eingelagerten Infiltrate.

Rücken: In den oberen Partien zeigen sich relativ geringe Veränderungen. Über den Scapulae finden sich Herde von derselben Beschaffenheit wie die oben beschriebenen: isolierte flache, glänzende, ganz unregelmäßig polygonale Knötchen oder aus solchen sich zusammensetzende größere Plaques von intensiv gelbbrauner Färbung. Das hellere Zentrum dieser Plaques liegt etwas tiefer, zeigt eine deutliche Felderung und hat einen lichenifizierten Charakter. Die etwas gerötete Peripherie ist erhaben und fühlt sich deutlich infiltriert an. Die obersten Schichten der Haut lassen sich leicht in Form von weißen Schüppchen abkratzen. Manchmal sind diese Flecke ganz verwaschen, wenig von der umgebenden Haut hervorstechend und werden eigentlich nur bei schräger Beleuchtung infolge der Lichenifikation der Oberfläche und ihrer gelblichen Färbung deutlich. Es sitzen eine ganze Reihe solcher Flecken, bis fünffrankstückgroß, auf den Schultern, den Schulterblättern und zu den beiden Seiten der Brustwirbelsäule.

Beidseits auf der Fossa supraspinata fallen Herde auf durch ihre ganz eigentümlich intensiv gelbbraun bis rötlich-strohgelbe Farbe, die mit der des Kandizuckers übereinstimmt. Es sind wieder einzelne oder in Gruppen zusammenstehende Knötchen, entweder ganz in die Haut eingesprengt ebenso tief oder tiefer als das Niveau der normalen Haut, oder aber ganz leicht über die Umgebung erhaben. Auf der Oberfläche sind sie bedeckt von einer verdünnten, sich fältelnden in manchen Stellen abschuppenden Epidermis. Versucht man diese abzukratzen, so tritt eine erodierte Fläche zu Tage; überhaupt ist auffallend, daß die beschriebenen Effloreszenzen schon beim Darüberstreichen sofort bluten. Diaskopisch verschwindet die rote Farbe, und es bleibt nur das Gelbbraun.

Auf der unteren Hälfte des Rückens bis zur Sakralgegend sind eine ganze Reihe von Herden vorhanden; die meisten unregelmäßig rundlich oder oval, von deutlicher braunroter Farbe. Sie setzen sich aus leicht erhabenen, den Hautfältchen entsprechenden Knötchen zusammen, so daß sie ein etwas lichenifiziertes Aussehen haben, besonders da, wo die Knötchen dicht beieinander stehen.

Außerdem haben wir hier auch ganz oberflächliche, kaum infiltrierte, fleckige Herde, die ganz blaßrosa farbene oder etwas livide, unregelmäßig geformte Scheiben darstellen. Unter dem Glasdruck verschwinden sie beinahe ganz, nur hie und da bleibt eine leicht bräunliche Verfärbung zurück. Die Epidermis in diesen Herden ist fein gefältelt, schuppt minimal. Die infiltrierten Herde sind z. T. von breiten erythematösen Säumen umgeben.

Eine große Anzahl sehr ausgedehnter solcher Herde findet sich in der Sakralgegend und über den Glutäen. Besonders auffällig ist ein dreieckiger Herd von ca. 13 cm Seitenlänge, der mit der Basis 4 cm oberhalb des Processus coccygeus sich hinzieht, während die Spitze gegen die Analöffnung zu liegt und in der Rinne verschwindet. Dieser Herd zeigt eine livide Färbung mit deutlichem Stich ins Bräunliche. Die Hornschicht schilfert in seinem Bereich in dünnen Lamellen ab; die Hautfelderung ist viel ausgesprochener als in der normalen Umgebung, die Furchen tiefer, die Papillen etwas erhöht. Wo keine Schuppung ist, zeigt die Oberfläche einen eigentümlichen Seidenglanz. Die Epidermis sieht knittrig aus. Der ganze Herd zeigt eine leichte Erhebung, ist aber nirgends deutlich infiltriert. Beim Glasdruck bleibt eine sehr intensive, fast rein braune Färbung zurück. Man hat den Eindruck, daß hier ältere, bereits sich involvierende Infiltrationsherde vorliegen. Außerdem finden sich Herde zerstreut über den Nates, durchweg kleinere, etwa fünffrankstückgroße, welche die gleiche Beschaffenheit haben; nur ist die Infiltration stellenweise deutlicher ausgesprochen. Alle diese Herde fühlen sich wegen der Schuppung etwas rauher an als die normale Haut der Umgebung.

Obere Extemitäten : An beiden Armen sind die Herde so groß und zahlreich, daß sie den größten Teil der Oberfläche einnehmen. Die Anordnung ist annähernd symmetrisch an beiden Armen, beiderseits ist Streck- und Beugeseite gleich befallen. Frei sind beidseits die Ellenbeuge und die Handfläche. Sonst bestehen die Veränderungen aus ganz unregelmäßig geformten Herden, die größten über Handfläche groß, anscheinend durch Konfluieren entstanden, von ganz unregelmäßiger Form, teils landkartenartig, teils mehr gleichmäßig rundlich oder oval, oft mit kleinen Inseln normaler Haut

durchsetzt. Die Farbe dieser Herde ist vorwiegend braunrot, manchmal auch hellbraun mit einem Stich ins Gelbliche. An sehr zahlreichen Stellen wird das Braune etwas verdeckt durch polygonale Schuppenlamellen, welche vielfach im Begriffe sind, etwas abzuschilfern. Diese Schuppenlamellen sind gleichmäßig über die Herde ausgebreitet und hie und da an den Follikelmündungen sich zu Schuppenkegeln verdichtend.

Das Oberflächenrelief der Herde unterscheidet sich von der gesunden Haut dadurch, daß es nicht glatt erscheint, sondern vielmehr rauh, uneben, von zahlreichen Fältelchen und Furchen durchzogen, durch welche die Haut eine polygonale Felderung erhält. An manchen Stellen erscheint darum die Haut chagriniert. Bei seitlicher Beleuchtung liegt infolge der Schüppchen ein eigentümlicher Glanz über den Krankheitsherden.

Fast sämtliche Herde an den Armen, auch die ganz großen, zeigen eine deutliche Konsistenzvermehrung, welche deutlicher in den Randpartien als im Zentrum ausgesprochen ist. Die Herde sind deutlich über das Niveau der gesunden Haut erhaben, doch scheint die Infiltration eine ganz oberflächliche zu sein. Die Haut läßt sich noch gut fälteln. Die kleineren Herde zeigen viel stärkere Infiltration und imponieren als rundliche bis ovale flachknotige Infiltrate. Je größer die Herde sind, desto mehr tritt, besonders im Zentrum, das Knotig-Infiltrative zurück, während die Ränder deutlich wallartig sind. Diaskopisch haben alle Herde eine rein braune Nuance. Die Affektion reicht an beiden Armen bis zum Handgelenk.

Untere Extremitäten: Es finden sich zahlreiche Herde an den Oberschenkeln, die meistens isoliert und kleiner; an den Unterschenkeln, bis über das Fußgelenk hinaus, größere, welche konfluierende Plaques bilden. Planta pedis, Fußrücken, Zehen sind vollkommen frei. Im allgemeinen zeigen die Herde denselben Charakter wie an den Armen; doch sind sie viel stärker zurückgebildet und stellen braunpigmentierte, eingesunkene Hautpartien dar, an welchen Schuppung und Infiltration ganz verschwunden sind, bis auf einzelne peripher gelegene Stellen, wo stärkere Rötung und flachknotige Infiltration noch angedeutet sind.

An den Extremitätenherden fehlen also fast durchweg, im Gegensatz zu den Herden an Brust und Rücken, die besonders diaskopisch so charakteristischen, gelblichrötlich braunen lupoiden Knötchen; es sind hier vielmehr diffuse Flecke, resp. flache, ganz oberflächliche Infiltrate von düster braunroter oder livider Farbe, z. T. von deutlich vermehrter Konsistenz (besonders die kleineren und die peripheren Teile der größeren), z. T. kaum mehr infiltriert, und von der normalen Haut nur durch die abweichende Farbe und lichenartige Felderung der Oberfläche sich unterscheidend.

Das *Abdomen* lst vollkommen frei von Effloreszenzen, Genitalien o. B.

Der *Augenstatus*, den wir Herrn Prof. *Mellinger* verdanken, lautet:

Rechtes Auge : seit 2—3 Monaten gerötet; Bulbus perikorneal iniiziert, Cornea in toto hauchig getrübt. Auf der *Descemet*schen Membran graugelbe punktförmige Beschläge, die in Kugelform angeordnet sind, mit der Basis nach unten. Vordere Kammer o. B. Iris leicht verfärbt. Pupille rund, mittelweit, reagiert gut. Keine hintere Synechien.

Diagnose : Iridocyclitis tuberculosa.

Allgemeinstatus und innere Organe : Stark gebauter, gut genährter Mann von blühendem Aussehen. Der rhinologische und laryngologische

Befund bietet keine Anhaltspunkte für krankhafte Verhältnisse. Cervikaldrüsen beiderseits mäßig vergrößert, indolent.

Thorax symmetrisch, gut gewölbt.

Herzdämpfung in den üblichen Grenzen bestimmbar. Töne rein. Lungengrenzen an der normalen Höhe und gut verschieblich. Der Schall und die Atmung sind vollkommen normal. Die Leber und die Milz haben normale Größe und sind palpatorisch nicht nachweisbar. Die übrigen Abdominalorgane zeigen keine Abweichung von der Norm. Der Harn ist eiweiß- und zuckerfrei.

Das Nervensystem zeigt keine Besonderheiten. Die Reflexe sind normal.

Die *Wassermannsche Reaktion ist negativ.*

Blutbefund: Erythrozyten	4 836 000
Leukozyten	7 800
Neutrophile polynukleäre Leukozyten	67,5 pCt.
Eosinophile Leukozyten	3 „
Lymphozyten	24 „
Übergangsformen	5 „
Mastzellen	0,3 „

Aus dem klinischen Verlauf führen wir als von Interesse bloß an die Reaktion des Patienten auf Tuberkulininjektionen.

18. IV. $^1/_{10}$ mg Tuberkulin subkutan injiziert; 9 Stunden nachher Temperatursteigernug bis 37,5°.

20. IV. ½ mg Tuberkulin eingespritzt.

21. IV. Allgemeine Reaktion sehr deutlich. Temperatur 38,8°.

Auch einzelne von den Herden, besonders die jüngeren, sind deutlich etwas gerötet. Die Stichreaktion ist sehr wenig ausgesprochen.

25. IV. *Pirquet*sche Reaktion: *absolut negativ.*

26. IV. Wiederholung des Pirquet: Resultat negativ.

Am 27. steigt die Temperatur bis um 38°; am 28. ist sie wieder normal.

29. IV. Temperatur 38,6°; Puls 108. Patient klagt über Kopfschmerzen. Auf der linken Lunge, in der hinteren Axillarlinie unten, ist der Schall höher als rechts; am Ende des Exspirium hier und da feinblasige Rasselgeräusche. Abends 5 Uhr: reichliche feuchte Rasselgeräusche.

30. IV. Temperatur 37°. Immer noch feine bis mittelgroße Rasselgeräusche; Sputum eitrig-schleimig; kein Blut, keine Tuberkelbazillen im Sputum.

2. V. Temperatur wieder normal. Die Hauterscheinungen sind im Großen und Ganzen unverändert; nur die Herde am Arm sind blasser geworden und schuppen stark.

6. V. Injektion von $^1/_{10}$ mg Tuberkulin; leichte Temperatursteigerung bis 37,6°.

11. V. Patient tritt aus.

Am 29. VI. 1912 zeigt sich der Patient wieder in der Poliklinik. Sein Aussehen hat sich wenig verändert. Nur an beiden Handrücken sind neue Effloreszenzen entstanden.

Linke Hand: Im Spatium interosseum I erscheinen beim Spreizen des Daumens 6 Effloreszenzen von Linsen- bis Fünfcentimesstückgröße, kranzförmig angeordnet, etwa 1½ mm auf der Haut erhaben mit stark infiltrierten Rändern.

Rechte Hand: Eine fünfcentimesstückgrosse Effloreszenz zwischen Metakarpus I und II, von gleicher Beschaffenheit wie links. Die Farbe dieser Herde ist lilarot bis rotbraun; die Konsistenz teigig ödematös. Die Herde sind gegen die gesunde Haut scharf abgegrenzt, und ihre Oberfläche weist feine weiße, irisierende Schüppchen auf. Diaskopisch sieht man nur mehr eine ganz leicht gelbbraune Farbe. Am übrigen Körper haben sich die Effloreszenzen kaum verändert.

Wir sahen den Patienten wieder nach ½ und nach 1 Jahr. Beidemal war das auffallendste die Tatsache, daß die Hauterscheinungen sich kaum verändert hatten. An einigen Stellen sind allerdings die früheren Knötchen und Flecke verschwunden und haben pigmentarmen, narbig veränderten Partien von entsprechender Größe und Form Platz gemacht. Die infiltrierten Plaques an den Extremitäten sind ebenfalls deutlich im Rückgang begriffen. Im großen und ganzen ist die Dermatose durchaus stationär geblieben.

Am 29. VII. 1913 wird der Patient wieder in die Klinik aufgenommen. Der Hautstatus ergibt folgendes: Die Herde sind in der Verteilung dieselben geblieben. Neue sind, auf den ersten Blick zu urteilen, nicht aufgetreten. Dagegen haben sich in den alten einzelne Rückbildungserscheinungen eingestellt. Im einzelnen ergibt sich folgendes Bild.

Stamm: Auf der rechten Brusthälfte sind keinerlei Knötchen oder Herde mehr sichtbar, sondern nur noch den früheren Effloreszenzen entsprechende, meist etwa stecknadelkopfgroße, unregelmäßige, rundliche, polygonale, deprimierte Narben von etwas hellbräunlichem Aussehen. An einigen Stellen sind die Narben und Grübchen tief und meist gut sichtbar, an anderen nur oberflächlich, und dabei ist die Haut so wenig verändert, daß es genauen Zusehens bedarf, die Herde überhaupt zu erkennen.

Auf der linken Brusthälfte finden sich ähnliche narbige Einziehungen, die sich entsprechend der Anordnung der früheren Knötchen manchmal zu zierlichen, rosettenartigen Gebilden gruppieren. Manche Herde setzen sich zugleich aus frischen Knötchen, aus eingesunkenen älteren, aus vollständig zurückgebildeten, in narbige Grübchen umgewandelte Knötchen zusammen.

Ein ganz eigentümlicher Herd findet sich dreifingerbreit unterhalb der linken Maimlla. Er ist etwa über dreimarkstückgroß, oval und zeigt einen ausgesprochenen, annulären, respektiv Medaillon charakter. Die zentrale Partie, ca. ¾ des Herdes, wird gebildet von einer etwas livid verfärbten, atrophischen Haut, ist eingesunken und durchsetzt von einzelnen, in der Tiefe liegenden, fleckenförmigen bräunlichen Infiltraten. Die Peripherie wird gebildet durch einen ringförmigen, geschlossenen, die ganze Effloreszenz umgebenden Wall, der zugleich ziemlich stark erhaben ist, sowohl über die zentrale Partie, als über die umgebende gesunde Haut. Die Farbe dieses Walles ist braunrot, die Konsistenz eher weich, die Zusammensetzung aus miteinander konfluierenden braunen, infiltrierten Papeln, sehr deutlich. Man würde eher an gewisse Formen von papulöser Lues denken als an Lupus.

Die Herde an der hinteren Axillarlinie, am Rücken, an der Sakralgegend haben sich gegenüber früher ebenfalls wenig verändert. Wesentlich fällt nur auf eine größere Differenz zwischen Peripherie und Zentrum. An den zentralen Partien sind die Rückbildungserscheinungen sehr deutlich. Die Knötchen und Infiltrate haben eine ausgesprochene bräunliche Verfärbung. Die Epidermis darüber ist atrophisch, z. T. direkt narbig verändert.

An einzelnen Stellen hat man beim Glasdruck den Eindruck, als ob Pigmentanhäufungen und Reste alter Hämorrhagien in der Tiefe vorhanden wären. Die Knötchen der Peripherie hingegen zeigen eine mehr rötlichbraune Farbe; sie sind mehr sukkulent über das Niveau der Haut erhaben und weisen diaskopisch ein deutlich braunes, manchmal etwas gelatinös aussehendes Infiltrat auf. Eigentümlich ist jedenfalls an all diesen Herden eine netzähnliche Struktur. Kaum verändert ist der dreieckige Herd, der sich an der Rima ani ansetzt.

Obere Extremitäten: An den Armen ist die Ausdehnung und Lokalisation der Herde wesentlich dieselbe geblieben. Auch hier ist im allgemeinen der Unterschied zwischen den zentralen und peripheren Partien der Herde deutlich; an den zentralen Partien zeigen sich bereits Zeichen offenbarer Rückbildung. Die Knötchen haben sich hier bereits umgewandelt in Grübchen, welche von einer atrophisch-narbigen, leicht abschilfernden Haut bedeckt sind, die von rötlicher Farbe und vielfach von teleangiektatischen, gewundenen Gefäßen durchzogen ist. In den peripheren Partien regelmäßig, aber auch in den zentralen hie und da eingesprengt, finden sich die erwähnten lupoiden Knötchen und eine weiche Infiltration.

Untere Extremitäten: Es ist keine nennenswerte Veränderung eingetreten.

Therapie: 31. VII. *Moro*sche Tuberkulinreaktion negativ. Tuberkulinintradermoreaktion an 2 Stellen (Arm und Rücken), ferner 1,0 gr 1 pro mill. Tuberkulin subkutan.

2. VIII. *Intradermo* am Rücken *schwach positiv*, am Arm *negativ*; leichtes Schwindelgefühl, Kopfweh; keine Temperaturerhöhung.

Wassermannsche Reaktion positiv.

6. VIII. 0,3 *Salvarsan* in alkalischer Lösung, intravenös injiziert, Nachmittagstemperatur auf 39,5 gestiegen. Pat. fühlt sich elend, Brechreiz. Keine Reaktion an den Hautherden.

11. VIII. *Die Hautherde an der linken Brustseite sind viel flacher geworden. Auch sonst sind sowohl an den Armen als am Stamm die Knötchen entschieden etwas blasser, teilweise eingesunken.* 0,2 Salvarsan intravenös.

15. VIII. 0,35 Salvarsan intravenös.

18. VIII. Es macht sich ein weiterer Rückgang der Effloreszenzen deutlich bemerkbar.

19. VIII. 0,4 g und 23. VIII. 0,4 Salvarsan intravenös.

26. VIII. *Die Heilung hat sehr bedeutende Fortschritte gemacht. Die meisten Herde sind vollständig in das narbig atrophische Stadium übergetreten. Nirgends haben sich neue Knötchen gebildet.*

27. VIII. 0,45 Salvarsan intravenös.

29. VIII. Austritt. *Am Rücken und auf der Brust sind noch vereinzelte eingesunkene Knötchengruppen; im übrigen sowohl die lupoiden Flecke als die tiefern Infiltrate geschwunden.*

2. IX. bis 14. X. Hydrargyrum salicylicum 0,1 g in Oleum Paraffini intraglutaeal injiziert. Im ganzen 12 Injektionen zu 0,8 g, 10 pCt. Emulsion (= 0,96 g Hg. salicylicum).

19. XI. 0,5 Salvarsan intravenös. *Wassermann*sche *Reaktion: negativ. Die Dermatose ist ganz abgeheilt unter Hinterlassung brauner Pigmentation. Pat. sieht blühend aus, fühlt sich vollkommen gesund und kräftig. Auch die Iridocyclitis ist ausgeheilt.*

Tierversuche: Es wurden größere Herde exzidiert, den 12. III. in der Kreuzgegend, den 24. IV. beiderseits symmetrisch über der Spina scapulae und den 28. IX. 1912 am Angulus inferior scaplulae sinistrae.

Von jedem Herde wurde ein Teil zur histologischen Untersuchung in Paraffin eingebettet, das übrige mit steriler physiologischer Kochsalzlösung zerrieben, durch Drahtnetz filtriert und sowohl subkutan als intraperitoneal zahlreichen Meerschweinchen (im ganzen 35), Ratten und Mäusen eingespritzt. Es wurden auch Hautstückchen in die Vorderkammer von Kaninchenaugen eingepflanzt. Trotz dem reichlichen Exzisionsmaterial ist das *Resultat aller dieser Tierversuche ein vollständig negatives gewesen.* Zwar waren bei einigen Meerschweinchen die Mesenteriallymphdrüsen vergrößert; ferner fanden wir bei 3 Meerschweinchen Leber und Milz mit Knötchen durchsetzt. Doch ließen sich weder im Ausstrich noch in Schnitten dieser Organe je Tuberkelbazillen nachweisen. Es muß sich also dabei um eine andersartige (wahrscheinlich paratyphusartige) Infektion gehandelt haben. Es wurden einmal gramnegative Stäbchen gefunden. Ich bemerke noch, daß die Tiere z. T. über 1 Jahr in Beobachtung standen, und daß auch Serienimpfungen, wie sie *Bloch* und *Fuchs* angegeben haben, durchgeführt wurden.

Histologie.

Zur Untersuchung gelangten verschiedene, am Kreuz, am Rücken und auf der Spina scapulae exzidierte Hautstücke. Der Befund in den sehr zahlreichen Schnitten ist ein so übereinstimmender, daß er in der folgenden Beschreibung zusammengefaßt ist.

Epidermis: Die Hornschicht ist von normaler Dicke, ohne gefärbte Kerne. Die Epidermis selbst erscheint in manchen Schnitten in toto verdünnt und gestreckt, was ganz besonders dort ausgesprochen ist, wo sich in der angrenzenden Pars papillaris das Infiltrat sehr stark entwickelt hat. Man hat dann den Eindruck, als ob hier die Epidermis durch den Druck des Infiltrats nach außen gedrängt sei. Sie verläuft daher in einem nach außen konvexen Bogen. Die Retezapfen sind vollständig verstrichen oder nur angedeutet; nur dort, wo sich die Follikel in die Tiefe senken, ist das normale Relief vorhanden. Die Epidermis ist selber in toto stark verdünnt, sie besteht aus 4—5 Zellagen. Die Zellen selbst zeigen wenig Veränderung, außer daß sie in der Stachelzellschicht vielfach stark plattgedrückt erscheinen. In den interzellularen Räumen finden sich hie und da Wanderzellen.

An andern Stellen ist die Epidermis von normaler Dicke und Konfiguration; die Reteleisten sind erhalten, nur gegenüber der Norm etwas abgeflacht. Der Unterschied ist bedingt durch die Mächtigkeit und noch mehr

durch die höhere oder tiefere Lage der gleich zu besprechenden Infiltrationsherde in der Cutis.

Cutis: Während die Epidermis nur geringfügige und wohl als sekundär aufzufassende Abweichungen aufweist, zeigt sich die Cutis ganz erheblich pathologisch verändert. Diese Veränderungen nehmen in der Cutis nur einen ganz bestimmten Bezirk ein: es ist ein Streifen, der nach oben bis an das Epithel reicht, während seine untere, scharf gegen das Bindegewebe sich absetzende Grenzlinie etwa in der Höhe der Talgdrüsenmündungen abschließt.

Die Pars papillaris ist von einem massigen Infiltrat erfüllt, das bis an die Epidermisgrenze sich gleichmäßig fortsetzt. Dadurch ist die normale Papillenstruktur oft verwischt, und es sind jeweilen mehrere benachbarte Papillen zu einem plumpen, gegen die Epidermis zu konvexen Gebilde vereinigt. Die untere Grenze verläuft entsprechend der gleich zu schildernden Zusammensetzung des Infiltrats aus einzelnen lappigen und rundlichen Konglomeraten in unregelmäßigen, nach unten konvexen Linien. Die Abgrenzung erscheint um so schärfer, als manche Infiltrationsherde von einer Art Bindegewebskapsel umscheidet sind und die unmittelbar auf die Infiltrationszone folgende Cutisschicht auffallend straff und zellarm ist.

Das Infiltrat zeigt, wie schon bemerkt, z. T. einen auffallend lappigen Bau. Es setzt sich zusammen aus z. T. mehr rundlichen, z.T. ovalen, länglichen Walzen und Herden von sehr verschiedener Größe. Diese Herde stellen zum Teil isolierte, allseitig durch straffes, fibrilläres Bindegewebe gut begrenzte Knötchen dar. Zum größeren Teil sind sie durch Konfluen solcher Knötchen entstanden und bilden dann größere lappige oder auch strangförmige Gebilde. Die Lokalisation dieser Knötchen ist fast in allen Schnitten dieselbe. Sie füllen nämlich die unmittelbar an die Papillenbasis angrenzende subpapilläre Schicht in einem relativ schmalen Band aus und stehen in diesem Bezirk so reichlich gedrängt, daß das ursprüngliche Grundgewebe vollständig geschwunden ist. Dabei sind die Knötchen oft in horizontal verlaufenden, in der Richtung dem subpapillären Gefäßnetz folgenden Strängen angeordnet. In den Papillen selber ist das Gefüge der Infiltrationszellen — von gleich zu besprechenden Ausnahmen abgesehen — ein viel lockereres. In der eigentlichen Pars reticularis und in der Subcutis vermissen wir die Knötchen vollständig, mit Ausnahme der unmittelbar an die Gefäße, Follikel und Schweißdrüsen anschließenden Um gebung.

Der Aufbau der einzelnen Knötchen und der durch sie gebildeten größeren Herde ist ein außerordentlich gleichförmiger, in allen Schnitten wiederkehrender. Die Knötchen setzen sich zusammen: 1. aus *Rundzellen.*

Die Rundzellen sind am reichlichsten vorhanden an der Peripherie und bilden dort einen dichten Randwall, der das Knötchen als breitere oder schmälere Schale umhüllt und, hie und da, keilförmig radiäre Ausläufer zentralwärts schickt, welche das ganze Knötchen in unregelmäßige Sektoren einteilen können. In der zentralen Partie sind sie nur mehr in viel geringerer Anzahl vohanden, unregelmäßig zerstreut oder in schmalen Zügen. Ihre Kerne sind gut erhalten, sehr stark mit Hämalaun tingiert. Meist beanspruchen diese lymphozytären Elemente nur einen kleinen Teil, höchstens $^1/_4$—$^1/_3$ des Knötchens; ganz ausnahmsweise sieht man aber auch Herde, die sich vorwiegend aus diesen Zellen zusammensetzen (Rundzellenknötchen).

2. Die zentralen Partien der Knötchen, oft die ganzen Knötchen mit Ausnahme einer schmalen Lymphozytenhülle, setzen sich in ganz gleichförmiger Weise durch alle Präparate hindurch, aus andersartigen Zellformen zusammen. Es sind das durchweg Zellen vom Typus der *epitheloiden*: die Kerne meist länglich, oval oder etwas zugespitzt, blaß tingiert, mit deutlichen Kernkörperchen; der breite Protoplasmaleib zeigt ganz schwache, blasse Eosinfärbung und eine undeutliche, oft etwas schollige Struktur[1]). Die Grenzen zwischen den einzelnen Zellen sind sehr häufig verwischt, so daß die blassen Kerne syncytiumartig in einer schlecht gefärbten wie nekrotischen Masse zu liegen scheinen und Ansätze zur Bildung atypischer Riesenzellen zeigen.

An einigen Punkten innerhalb der Knötchen sind die Kerne so wenig deutlich gefärbt, daß das Bild etwas an Verkäsung erinnert. Diese epitheloiden Zellen bilden weitaus den Hauptbestandteil und das charakteristische Element der Knötchen.

Außer den beiden beschriebenen Zellformen finden sich noch typisch *Langhans*sche *Riesenzellen* in sehr verschiedener Zahl und Größe. Manchmal liegen sie — 1 bis 3 — gerade im Zentrum der Knötchen, manchmal mehr in der Peripherie. Hie und da sind sie außerhalb der eigentlichen Knötchen in das diffuse Infiltrat eingesprengt.

Mastzellen sind nur spärlich vorhanden; Plasmazellen fehlen ganz.

Die eben beschriebenen Knötchen finden sich, wie schon bemerkt, fast ausschließlich in der oberen Partie der Cutis, etwa bis zur Basis der Papillen. Stellenweise erstrecken sich aber die Infiltrationen tiefer, indem sie mantelartig die Haarbälge, die Schweißdrüsen-Ausführungsgänge und die Gefäße umhüllen, mit diesen in den tieferen Schichten der Cutis und teilweise der Subcutis ziehen, wo sie dann wieder zu herdförmigen Konglomeraten anschwellen, die denselben Bau aufweisen wie die eben beschriebenen Knötchen.

An einigen Stellen erstrecken sich diese umschriebenen Knötchen in die Papillen hinauf, bis hart an die Epithelgrenze hinan. Sonst ist in den Papillen selber die Anordnung in Knötchen lange nicht so deutlich und auch die Zellen nicht so reichlich, so daß (im Gegensatz zu den eigentlichen herdförmigen tieferen Partien, wo das Grundgewebe verdrängt ist) hier überall das Bindegewebe als etwas homogen gequollene Substanz deutlich hervortritt. In diesem Grundgewebe liegen meist diffus zerstreut, doch aber hie und da mit deutlichen Ansätzen zur Herdbildung, die Zellen, und zwar auch hier wieder vorwiegend Rundzellen und epitheloide Zellen, daneben ziemlich zahlreich gewucherte Bindegewebszellen.

Die elastischen Fasern fehlen innerhalb der Knötchen vollkommen, sonst sind sie sowohl in den tieferen Lagen der Cutis als auch in den Papillen selber in normaler Zahl und Anordnung vorhanden.

Ganz besondere Erwähnung verdienen in unserem Falle die *Gefäße*

---

[1]) Besonders bemerkenswert ist noch ein anderer Umstand, auf den uns Herr Prof. *Hedinger* aufmerksam gemacht hat: es ist das ein eigentümlich vakuoläres, oft direkt wabiges Aussehen, das uns das Protoplasma sowohl der Epitheloid- als auch besonders der Riesenzellen darbietet. Es erinnert das morphologisch sehr an die Struktur von Xanthomzellen (wie sie z. B. *Spieß* beschrieben hat). Die Untersuchung mit dem Polarisationsmikroskop auf doppeltbrechende Substanz fiel jedoch negativ aus.

und ihr *Verhältnis zu den Knötchen.* Wie schon oben bemerkt wurde, fallen in dieser Hinsicht in den Schnitten zunächst zwei Umstände in die Augen. Der eine betrifft die Lage und Anordnung der Infiltrate. Die Knötchen und die aus den Knötchen zusammengesetzten Infiltrationsstränge finden sich nämlich ganz vorwiegend in der Gegend des subpapillären Gefäßnetzes und folgen auch in der Richtung und Verteilung ganz auffallend diesen Gefäßen (horizontale subpapilläre Zellstränge mit senkrecht in die Papillen aufsteigenden Abzweigungen), so daß an einigen Stellen eine oberflächliche Ähnlichkeit mit Hautpräparaten zustande kommt, wie sie durch Gefäßinjektionen zustande kommen.

Aber auch da, wo die Infiltrate die Bindegewebsbarriere der Pars reticularis durchbrechen und in die tieferen Regionen steigen, halten sie sich durchaus an bestimmte Bezirke: sie sind stets in der Umgebung von Follikeln und Schweißdrüsenknäueln in dichtester Nähe der diese Gebiete umspinnenden Gefäße zu finden.

Der zweite Umstand, der auffällt, ist die große Zahl der Gefäßlumina. Es sind das sehr unregelmäßig rundlich, länglich oder eckig und buchtig gestaltete Hohlräume, die mit einem einfachen Endothel ausgekleidet sind und in deren Lumen nur eine detritusartige Masse, keinerlei Zellelemente und nirgends rote Blutkörperchen enthält. Wir möchten diese Hohlräume wegen ihrer sehr unregelmäßigen Gestalt und wegen Fehlens von Blutzellen als enorm *erweiterte Lymphgefäße* ansprechen. Diese Lymphgefäße finden sich vor allem in den obern Partien der Cutis, in den Papillarkörpern selber, eingestreut in das diffuse Infiltrat, manchmal bis sehr nahe an die Epidermisgrenze, dann aber auch in den papillären und subpapillären Knötchen, manchmal so reichlich, daß die Infiltrationsherde wie kanalisiert erscheinen.

Man bekommt dadurch den Eindruck, daß die abfließende Lymphe irgendwo auf ein Hindernis treffe und diese, zum Teil sehr starke, Erweiterung der peripheren Lymphräume als *Stauungserscheinung* aufzufassen sei.

Die Vermutung findet nun bei genauerer Betrachtung sichere Anhaltspunkte. Während nämlich die größeren, typischen Epitheloidzellknötchen in der Regel vollständig gefäßlos oder seltener von den schon erwähnten gestauten Lymphgefäßen oder aber, besonders in der Peripherie, von Blutkapillaren durchzogen sind, lassen sich an den kleineren und noch nicht voll ausgebildeten Knötchen vielfach sehr deutliche topographische Beziehungen zu den Gefäßen, und zwar auch hier wieder speziell zu den Lymphgefäßen, feststellen.

Es zeigt sich nämlich, daß sich *die Knötchen in der Wand der Lymphgefäße entwickeln.* Es ist an vielen Stellen sehr deutlich eine *Lymphangoitis* zu konstatieren. Das Endothel der Lymphgefäße, das zum Teil noch gut erhalten ist, zeigt sich an anderen Stellen gewuchert, und vor allem sind die Zellen mächtig gequollen, teilweise sogar in Riesenzellen umgewandelt; es kann dadurch direkt zum Verschluß des Gefäßlumens kommen, und dieser Umstand — *die obliterierende Lymphangoitis* — wäre geeignet, uns die oben erwähnte Stauung in Lymphzysten zu erklären. Zugleich sehen wir aber in den verschiedensten Stadien eine Zellwucherung, die von der *Wand* der Lymphgefäße — sowohl der obliterierten als der erweiterten, höher gelegenen — ausgeht. Diese Zellhaufen umgeben, was besonders bei Querschnitten deutlich zu sehen ist, das Gefäß zirkulär oder sie entwickeln sich von der Gefäßwand aus sprossenartig nach einer oder mehreren Seiten.

Schon bei mäßiger Größe dieser Herde sieht man sehr deutlich die Umwandlung ihrer Zellen in epitheloide und Riesenzellen, und es kann nach all den Übergängen, die zu konstatieren sind, gar keinem Zweifel unterliegen, daß die *oben beschriebenen für das Boecksche Sarkoid als charakteristisch zu bezeichneten Knötchen, wenigstens in unserem Falle, aus solchen Proliferationen ihren Ursprung nehmen.* Ob allerdings dieser Zusammenhang mit den Lymphgefäßen ein ursächlicher ist — das heißt, ob die Knötchen aus den Zellen der Gefäßwand selber abstammen — oder nur ein topographischer, indem die Herdbildung einfach in nächster Nähe der Lymphgefäße einsetzt, möchten wir nicht entscheiden, wenn uns auch die erstere Annahme viel natürlicher und plausibler erscheint. Jedenfalls erklärt uns diese Annahme die Lokalisation der Knötchen einmal und ganz vorwiegend im subpapillären Gefäßnetz, dann aber, soweit sie tiefer steigen, in der Umgebung der Schweißdrüsen und Haarfollikel (hier immer sehr deutlich und eng an die Blutgefäße anschließend). Sie erklärt uns weiter das Vorhandensein so zahlreicher, gestauter Lymphgefäße in den oberen Cutisschichten.

Gegenüber diesem innigen Konnex zu den Lymphgefäßen treten die Beziehungen der Knötchen zu den Blutgefäßen — Arterien und Venen — ganz zurück, wenn man auch hie und da die Entwicklung der Infiltrationsherde im Anschluß an solche Gefäße und — allerdings selten — das Aufgehen derselben innerhalb der Infiltrate verfolgen kann.

Epikrise.

Wenn wir die wichtigsten Eigentümlichkeiten des im vorhergehenden beschriebenen Falles noch einmal zusammenfassen, so läßt sich folgendes sagen:

Bei einem früher gesunden, aus tuberkulösbelasteter Familie stammenden Manne treten ganz schleichend, im Verlauf von Jahren, pathologische Veränderungen der Haut auf, und zwar vorwiegend und in annähernd symmetrischer Weise an den Extremitäten, deren Oberfläche nur zu einem kleinen Teil frei bleibt, dann auch am Stamm, besonders an den Nates, während Gesicht und Hals vollkommen normal bleiben. Außer der Haut ist nur noch das rechte Auge befallen. Schleimhäute, innere Organe und Blut sind, soweit sich das klinisch feststellen läßt, normal. Auch das Allgemeinbefinden des Patienten ist zunächst in keiner Weise alteriert.

Die krankhaften *Erscheinungen der Haut* sind zweierlei Art. Einmal handelt es sich um größere, oberflächliche infiltrierte Flecke und Plaques von ganz unregelmäßiger Gestalt, welche die Tendenz haben, sich zentral zu involvieren. Sie zeigen eine düster braunrote oder livide Färbung und eine lichenifizierte oder chagrinierte, meist mehr oder weniger schuppende Oberfläche. Aus ihnen resultieren schließlich nur mehr braunrot verfärbte Flecke, ohne Konsistenzvermehrung, die sich außer durch ihre Farbe nur durch

den Glanz, die feine Schuppung und das gekörnte Aussehen von normaler Haut unterscheiden. Solche Herde sind vorwiegend an den Extremitäten, aber auch am Stamm (besonders an den Nates) in allen Stadien der Entwicklung vertreten. Daneben existiert eine *zweite Art von Effloreszenzen*, deren Hauptsitz Brust, Rücken und Oberarm ist. Diese Herde setzen sich zusammen aus einer sehr verschiedenen Zahl von kleineren Formelementen. Es sind das entweder bräunlichrote, das Hautniveau etwas überragende, unregelmäßig polygonale Papeln oder in die Haut eingesprengte, außerordentlich morsche und leicht blutende *lupoide Knötchen* resp. Flecke von Stecknadelkopf- bis Linsengröße und von strohgelber, hellbrauner oder manchmal beinahe ziegelroter Farbe. Durch die Konfluenz dieser Elemente kommen manchmal runde, ovale, zirzinäre oder sehr unregelmäßig gestaltete, flach oder kaum erhabene, weiche oder nur ganz oberflächlich infiltrierte Herde von wechselnder Größe zustande. Bei der *spontanen Involvierung* hinterlassen diese Herde eine etwas deprimierte flachnarbig atrophische Stelle.

Histologisch ist allen diesen Effloreszenzen ein sehr einförmiger Bau eigen. Sie weisen Knötchen und Stränge oder aus solchen zusammengesetzte lappige und dendritische *Infiltrate* auf, welche die obere Lage des Coriums, ganz vorwiegend die Gegend des subpapillären Gefäßnetzes, einnehmen, nur vereinzelt und dann immer perivaskulär in der Umgebung der Schweißdrüsen und Follikel auch in den tiefen Lagen der Cutis zu finden sind. Die Infiltrate bestehen aus Lymphozyten (bes. peripher), vorwiegend aber aus epitheloiden und Riesenzellen, wobei im Protoplasma der beiden letzten Zellarten eine ganz eigentümliche *vakuoläre* und *wabige Struktur* besonders bemerkenswert ist; in den Papillen tritt dazu Wucherung der fixen Bindegewebszellen. Hervorzuheben ist die Beteiligung der Gefäße, vor allem der *Lymphgefäße* an der Entstehung und dem Aufbau der pathologischen Produkte.

Es zeigt sich, daß die ersten Anfänge der Knötchen oft in und an der Wand der Lymphgefäße zu konstatieren sind und daß zu gleicher Zeit stellenweise eine obliterierende Lymphangitis besteht, welche zur Stauung und damit zur Erweiterung der höher gelegenen Lymphräume führt. Diese inmitten der Infiltrate liegenden Lymphräume beherrschen an zahlreichen Stellen neben den charakteristischen Knötchen das histologische Bild unseres Falles.

Nach dem eben Gesagten braucht die *Diagnose: Boecksches benignes Sarkoid* respektiv *Miliarlupoid* nicht weiter begründet zu werden. Es kann dem klinischen und histologischen Krankheits-

bild nach keine andere Dermatose in Frage kommen. Und zwar handelt es sich, wenn wir der Einteilung, die *Darier* gibt, folgen, um eine *Mischform* des *infiltrativen und kleinknotigen Typus.*

Speziell vom disseminierten Lupus vulgaris, der ja allein differential-diagnostisch in Frage kommen könnte, unterscheidet sich die Dermatose durch die außerordentlich weite und ausgedehnte, vielfach symmetrische Ausbreitung, durch langsame, *spontane* Involution ohne Zerfall und Ulzeration, durch die tieferen plattenartigen Infiltrate, durch den eigentümlichen histologischen Aufbau und nicht zum wenigsten durch den negativen Ausfall der Tierinokulationen.

Unter den bis jetzt bekannten Fällen von *Boeck*scher Krankheit dürfte der unserige sich zunächst durch die *große Ausdehnung* und *Zahl der Herde* (vgl. das Schema) und durch die Lokalisation (Freibleiben des Gesichtes) auszeichnen. Ferner durch die *Beteiligung des Auges.* Diese letztere Lokalisation kann keine zufällige sein; denn sie wurde auch schon von vier anderen Beobachtern mitgeteilt, nämlich von *Bering*, *Broers* und *Unna* und *Ehrmann*[1]). Auch im Falle *Berings* wurde die Diagnose Iridocyklitis tuberculosa gestellt, ohne daß damit, gerade wie in unserem Falle, die tuberkulöse Natur des Augenleidens irgendwie schon bewiesen wäre.

Besondere Beachtung verdient noch in unserem Falle der Zusammenhang der pathologischen Veränderungen mit dem Lymphgefäßsystem, wie er sich im mikroskopischen Bild ausspricht. Beziehungen zu den Lymphgefäßen sind zwar schon früher, so von *Darier*, *Kren* und *Weidenfeld* u. A. erwähnt worden; so deutlich und regelmäßig sind sie aber unseres Wissens in keinem der früher publizierten Fälle beobachtet und geschildert worden.

Unsere Beobachtung legt vielleicht die Annahme nahe, daß sich das Virus, das für die Dermatose verantwortlich zu machen ist, auf dem Lymphwege verbreitet. Es würde diese Annahme auch die Beteiligung der Lymphdrüsen, die in mehreren Fällen erwähnt wird, erklären.

In zwei Punkten unterscheidet sich der hier beschriebene Fall von *Boeck*schem Sarkoid von sämtlichen bisher publizierten.

Der eine betrifft die *Reaktion des Blutes* in Bezug auf die *Wassermann*sche Komplementfixation. Während des Spitalaufenthaltes 1912 war diese vollständig negativ, obgleich schon damals die Krankheit seit längerer Zeit in voller Blüte stand. Als jedoch

[1]) Vgl. *Ehrmann* in Diskussion Z. Vortrag von *Kyrle* in den Verhandlungen der Deutschen Dermatologischen Gesellschaft, Wien 1913.

beim zweiten Spitalaufenthalt, ca. 1 Jahr später, die Reaktion wieder geprüft wurde, fiel sie zu unserer Überraschung *stark positiv* aus, und zwar sowohl bei der Probe, die in der Klinik selber als auch bei der, welche einige Wochen später im pathologisch-anatomischen Institut veranstaltet wurde. Nach der Heilung des Leidens (November 1913) ergab die Reaktion wiederum ein negatives Resultat. Es ist also wohl anzunehmen, daß ein ursächlicher Zusammenhang zwischen der Krankheit und dem Ausfall der *Wassermann*schen Reaktion bestand. Für das Bestehen einer manifesten oder latenten Lues lieferte weder die Anamnese noch die über ca. 1 ½ Jahr sich erstreckende Beobachtung des Patienten den geringsten Anhaltspunkt. Der positive Ausfall der *Wassermann*schen Reaktion ist somit in diesem Fall als eine unspezifische Erscheinung aufzufassen, und das *Boeck*sche Sarkoid muß, wie die Lepra und gewisse Fälle von disseminiertem Lupus erythematodes, zu den Krankheiten gerechnet werden, die unter Umständen eine positive *Wassermann*sche Reaktion verursachen können.

Der andere, praktisch wichtigere Punkt bezieht sich auf die *Therapie* des *Boeck*schen Sarkoids. Aus der Literatur ergibt sich, daß das Arsen ein, wenn auch nicht absolut zuverlässiges, so doch sehr wirksames Heilmittel gegen die Krankheit darstellt. *Darier* selber berichtet von guten Erfolgen, die er mit Kalomelinjektionen erzielt hat.

In unserem Fall hat das Arsen, in Form von Solut. Fowleri innerlich während längerer Zeit dargereicht, versagt, dagegen das Salvarsan in intravenöser Injektion eine geradezu glänzende Wirkung entfaltet, die den Wirkungen desselben Heilmittels auf die Produkte der tertiären Lues an die Seite gestellt werden muß. Ob dieser Effekt als direkte Beeinflussung der Krankheit durch das Salvarsan aufzufassen oder als intensive Wirkung des aus dem Salvarsan abgespaltenen Arsens zu erklären ist, möge dahingestellt bleiben. Die Tatsache jedenfalls steht fest, daß nach der intravenösen Einverleibung von im ganzen 2,6 g Salvarsan sämtliche Krankheitserscheinungen geschwunden und die lupoiden und infiltrativen Herde durch eine weich-atrophische, meist etwas eingesunkene, blaßbräunliche Haut ersetzt waren.

Wir würden nach unseren Erfahrungen nicht anstehen, in Zukunft jeden Fall von *Boeck*schem Sarkoid in erster Linie mit Salvarsan zu behandeln.

Im Hinblick auf die Mitteilungen *Dariers* über die Wirkung des Kalomels wurde dann noch die Salvarsankur, obschon eigentlich keine Krankheitserscheinungen mehr bestanden, durch Hg.-

Verabreichung (12 Injektionen von je 0,8 g einer 10 proz. Salizylquecksilberemulsion) ergänzt, während welcher auch die letzten Spuren der Dermatose sich rückbildeten.

Nicht unerwähnt darf bleiben, daß auch die Augenerscheinungen, parallel mit denen auf der Haut, sich zurückbildeten und daß damit ein weiterer Beweis für die identische Natur beider geliefert wird.

Und nun noch zur *Ätiologie* der Krankheit.

Boeck selber hat bekanntlich sehr enge Beziehungen der Sarkoide zu dem Tuberkelbazillus angenommen, und eine ähnliche Ansicht vertritt noch *Darier* 1909, indem er ausführt: „Es ist zwar möglich, aber wenig wahrscheinlich, daß, wie man früher angenommen hat, die typische Form des *Boeck*schen Sarkoids von verschiedenen Ursachen abhänge, vielmehr sprechen starke Gründe dafür, daß es stets tuberkulösen Ursprungs sei."

Daraus geht schon hervor, daß auch für *Darier* die tuberkulöse Natur des Leidens nicht schlankweg bewiesen ist, wie etwa die des Lupus vulgaris; und tatsächlich fehlen in dem Material von *Darier* sowohl positive Inokulationseffekte als auch (mit Ausnahme der von *Boeck* in einem Falle gefundenen doch wohl etwas zweifelhaften Bazillen im Nasenschleim und der von *Hallé* in einem Schnitte eines Sarkoids der Kopfhaut dargestellten Bazillen (bei einer zugleich an Morbus Addisoni leidenden Frau) der direkte Bazillennachweis im Schnitt oder im Ausstrich. Wir haben Beobachtungen wie die von *Kren* und *Weidenfeld*, von *Bering* u. A., in welchen beinahe alle Beweisführungen für die tuberkulöse Ätiologie im Stiche lassen und dann wieder solche wie die von *Stümpke*, welche diese Ätiologie zum mindesten doch sehr nahelegen. Schlankweg *positive* Ergebnisse finden wir nur (vgl. die Literaturzusammenstellung) bei *Kyrle* und bei *Volk*, indem beide Male die Inokulation beim Meerschweinchen eine Impftuberkulose erzeugte. Der Wert der *Volk*schen Beobachtung wird dabei allerdings durch die Tatsache herabgemindert, daß zu gleicher Zeit bei seiner Patientin „banal-tuberkulöse" Prozesse (Tendovaginitis, Lungentuberkulose) bestanden.

Auch unsere eigene Beobachtung führt da (wir müssen in dieser Hinsicht frühere Angaben revidieren) nicht wesentlich weiter. Die einmal beobachtete starke Allgemeinreaktion, schon auf sehr kleine Tuberkulindosen, fällt, bei dem Fehlen einer nachweisbaren Visceral- oder Drüsentuberkulose, zweifellos für die tuberkulöse Ätiologie ins Gewicht; noch mehr die Herdreaktion, die in Form einer Rötung an einigen Stellen der Dermatose (wie schon in den Fällen von *Adamson*

und *Stümpke*) sichtbar wurde. Daneben ist aber merkwürdigerweise die zweimal wiederholte *v. Pirquet*sche Reaktion negativ ausgefallen, und dementsprechend vermissen wir auch eine deutliche Stichreaktion. Sogar die Intradermoreaktion hat nur einen ganz minimalen Effekt (ganz schwache Rötung) erzeugt.

Wir haben sehr zahlreiche Schnitte nach *Ziehl* und *Much* gefärbt. Säurefeste Bazillen fanden sich trotz langem Suchen nie, nur wenige *Much*sche Granula, frei und zu 2—3 hintereinander angeordnet. Diesem Befund möchten wir aber keine entscheidende Bedeutung zumessen und verweisen in dieser Hinsicht auf eine vor kurzem erschienene Arbeit über Lupus erythematodes *(Bloch* und *Fuchs)*.

Schließlich fielen auch alle unsere Tierimpfungen *negativ* aus. Die Tiere (Meerschweinchen, Kaninchen, Ratten, Mäuse) blieben entweder gesund und zeigten bei derSektion keine krankhaften Veränderungen; oder wo sich pathologische Verhältnisse konstatieren ließen (Vergrößerung der Lymphdrüsen, Durchsetzung der Milz und Leber mit Knötchen), da gelang es uns doch nicht, säurefeste Bazillen nachzuweisen, so daß eine Entscheidung hiernach nicht zu treffen ist.

Es muß also ohne weiteres zugegeben werden, daß das bis jetzt vorliegende Material durchaus nicht genügt, uns einen Entscheid über die tuberkulöse Natur des *Boeck*schen Sarkoids zu fällen. Wir verfügen bis jetzt nur über 2 Fälle positiver Tierversuche und eine Sektion beim Menschen. Es ist sogar direkt auffallend, wie relativ häufig die Allgemeinreaktion oder gar die Herdreaktion auf Tuberkulininjektionen versagt haben. Aber noch viel weniger berechtigt scheint mir das Bestreben, auf Grund der negativen Ergebnisse das *Boeck*sche Sarkoid von jeglicher Beziehung zur Tuberkulose schon definitiv loszutrennen und lediglich nach histologischen Kriterien, die ja kaum je (wie das *Kyrle* gerade für die histologischen Eigentümlichkeiten des Lupoids gezeigt hat) zur Aufstellung einer ätiologisch einheitlichen Gruppierung ausreichen, zu einer nosologischen Einheit mit unbekannter Ätiologie zusammenzufassen.

Die Möglichkeit, daß es entweder besondere Eigentümlichkeiten in der Reaktion des befallenen Organismus oder aber von den gewöhnlichen Tuberkelbazillen differente Varietäten sind, welche für den speziellen Verlauf (in klinischer, histologischer und tierexperimenteller Beziehung) der vorliegenden Krankheit verantwortlich zu machen sind, muß durchaus zugegeben und erst durch

weitere Untersuchungen in positivem oder negativem Sinn entschieden werden.

Literatur

(seit dem Referat Dariers).

Adamson, 3 Fälle von subkut. Sark. Arch. f. Derm. Referat 1913. Bd. 115, 4. Heft. — *Arndt*, Ein Fall von Miliarlupoid, Derm. Ztschr. 1911. Referat 1912. S. 451. — *Audry*, Sur une variété riziforme de Lupoide miliaire. 1910. Ann. de Derm. S. 405. — *Bering*, Zur Kenntnis des Boeckschen Sark. Derm. Ztschr. 1910. Bd. 17. S. 404 — *Bloch-Fuchs*, Über die Beziehungen d. chron. Lupus erythem. zur Tuberkulose. Arch. f. Derm. 1913. — *Bogolepow*, Ein Fall von gutartigem Sarkoid. Russ. Ztschr. f. Hautkr. 1910. Bd. 19. — *Breda*, Sark. ben. mult. cutanées Boeck, Darier de la face et du cou simulant l'adenome sebacé. Giorn. ital. d. malven ed, pelle. 1909. — *Brocq-Pautrier*, Angiolupoide. Ann. de Derm. 1913. No. 1. — *Broers*, Sarkoides noueuses et nodulaires des membres Darier. Arch. f. Derm. Ref. Bd. 115. 7. Heft. 1913. — *Capelli*, Sarcoide sous cutanée. Giorn. Ital. d. malat. Ven. d. pelle 1910. — *Darier*, Die kutanen und subkutanen Sarkoide. Ihre Bez. z. Sark. usw. Intern. Kongreß Budapest. Monatsh. f. prakt. Derm. 1909, Bd. 50, S. 419. — *Danlos-Flandin*, Lup. tubercul. et sarcoide de la face S. 219. Bull. de la Soc. franç. de Dermat. 1909. — *Danlos-Levy-Frankel*, Tuberculose atyp. se rapprochant de sarcoides de Boeck chez une syph. ancienne. Bull. de la Soc. franc. de Derm. 1909. S. 124. — *Fano*, Sarkome und sarkoide Geschwülste. Arch. f. Derm. Bd. 83. S. 33, 225, 427. — *Forchhammer*, Lupus pernio. Derm. Ztschr. 1907. S. 770. — *Galewsky*, Beitrag zur Kennt. d. Boeck ben. Sark. Arch. f. Derm. u. syph. 1911. Bd. 110. S. 185. — *Halberstädter*, Miliarlupoid. Derm. Ztschr. 1910. Bd. 18. Ref. S. 45. 1911. — *Halberstädter*, Miliarlupoid. Derm. Ztschr. 1910. Bd. 18. Refer. S. 45. 1911. — *Halkin*, Contrib. à l'étude des sarc. de la peau. Arch. f. Derm. 1907. Bd. 84. S. 227. — *Hidaka*, Über Nachweis Tuberkelbazillen nach Much. Arch. f. Derm. Bd. 106. S. 259. — *Jadassohn*, Die Tuberkulose der Haut. Mraceks Handb. der Hautkrankh. 1907. IV. — *Kren-Weidenfeld*, Beitrag z. Lupoid. Arch. f. Derm. 1909. Bd. 99. S. 79. — *Kyrle*, Über eigent. histol. Bilder bei Hauttuberkulose und deren Beziehungen zum benignen Miliarlupoid. Arch. f. Derm. 1910. Bd. 100. S. 375 und Wien 1913, Verh. d. Deutschen Derm. Gesellschaft. — *Lewandowsky*, Experimentelle Studien über Hauttuberkulose. 1909. Arch. f. Derm. Bd. 98. — Derselbe, Die Tuberkulose der Haut. Ergebnisse der allgemeinen Path. und ptaholog. Anatomie der Menschen und Tiere. — *Lier*, Boecksches Sarkoid, Arch. f. Derm. 1913. Referat 115, 6. Heft. — *Marziani*, Sopra un caso di sarcoide sottocutaneo di Darier. Giorn. ital. delle malattie veneree etc. 1913. 54. S. 552. — *Morawetz*, Miliarlupoid Boeck. 81. Vers. Deutscher Naturforscher und Ärzte, Salzburg, 1909. — *Morosoff*, Zur Frage der gutartigen sarkoiden Neubildungen der Haut vom Typus Boeck. Journ. russe de malad. int. 1908. — *Nobl*, Granuloma nodulare et confluens (Typus Boeck). Journ. derm. Fasc. 1912. VI. — *Pohlmann*, Zur Frage des sog. ben. Miliarlupoids. Arch. f. Derm. 1910. Bd. 102. S. 109. — *Pollitzer*, Note on a case of sarkoid. Journ. of cut diseases. Januar 1908. — *Rusch*, Zur Kenntnis der sarkoiden Tumoren. Arch. f. Derm. 1907. Bd. 87. S. 163. — *Spieß*, Zur Lehre der von Sehnenscheiden und Aponeurosen ausgehenden

Riesenzellensarkome. Frankfurter Zeitschrift für Pathologie. Bd. 12. 1912/13. — *Stümpke*, Boecksches Sarkoid bei ausgedehnter allgemeiner Tuberkulose. Derm. Ztschr. 1913. Bd. 20. H. 3. — *Unna jun.* Ein Fall von Boecks Krankheit. Derm. Woch. 1912. No. 39. — *Urban*, Zur Kasuistik des Boeck sark. Arch. f. Derm. 1910. Bd. 101. S. 175. — *Volk*, Zur Kenntnis der „subkutanen Sarkoide" (Darier-Roussy). Wien. klin. Woch. 1913. 26. — *Wolfheim*, Granuloma mult. benig. (tuberculoides). Icon. dermat. Fasc. 1912. VI.

Erklärung der Abbildungen auf den Tafeln.

Die Erklärung der *Abbildungen* ergibt sich im wesentlichen aus dem Text. Fig. 1 stellt den linken Oberam (in einem spätern Stadium der Erkrankung), Fig. 2 den r. Arm (im Beginne der Erkrankung) dar.

Fig. 1

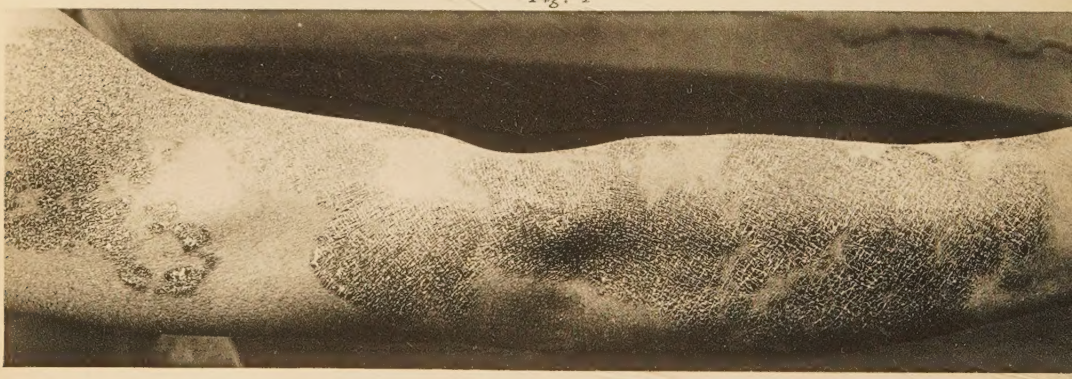

Fig. 2

Fig. 3

Plancherel.

Fig. 4

Fig. 5

Verlag von S Karger in Berlin NW. 6.